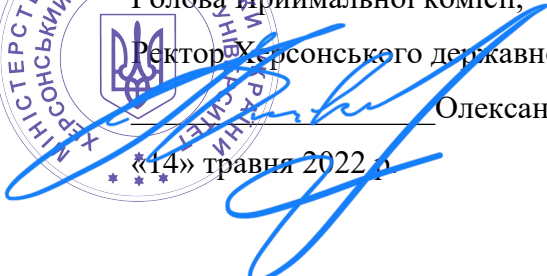


МІНІСТЕРСТВО ОСВІТИ І НАУКИ УКРАЇНИ
ХЕРСОНСЬКИЙ ДЕРЖАВНИЙ УНІВЕРСИТЕТ

ЗАТВЕРДЖУЮ
Голова Приймальної комісії,
Ректор Херсонського державного університету

Олександр СПІВАКОВСЬКИЙ
«14» травня 2022 р.

ПРОГРАМА

фахового вступного випробування з

Анатомії людини

для здобуття другого (магістерського) рівня вищої освіти спеціальності
222 Медицина на 2 курс на базі освітньо-кваліфікаційного рівня
«молодший спеціаліст» (денна форма навчання)

Галузь знань: 22 Охорона здоров'я

Спеціальність: 222 Медицина

Херсон-2022

ЗМІСТ	сторінки
1. Загальні положення	3
2. Зміст програми	4
3. Перелік питань, що виносяться на фахове вступне випробування (співбесіду) з анатомії людини	14
4. Список рекомендованої літератури	19
5. Критерії оцінювання знань фахового вступного випробування	21

1. Загальні положення

Програма фахового вступного випробування з анатомії людини для абітурієнтів Херсонського державного університету (медичний факультет, кафедра медицини), які є випускниками ЗВО I—II рівнів акредитації медичного профілю та здобули освітньо-кваліфікаційний рівень молодшого спеціаліста за спеціальністю 222 Медицина та вступають на другий курс медичного факультету Херсонського державного університету на навчання для здобуття освітньо-кваліфікаційного рівня магістра за спеціальністю 222 Медицина, проводяться у порядку, визначеному Положенням про приймальну комісію Херсонського державного університету.

Мета вступного випробування – відбір претендентів на навчання за рівнем вищої освіти «Магістр».

Форма фахового вступного випробування: вступне випробування проводиться у формі співбесіди.

Тривалість фахового вступного випробування – на виконання відведено 20 хвилин.

Результат фахового вступного випробування оцінюється за шкалою від 100 до 200 балів.

Під час проведення вступного випробування не допускається користування електронними приладами, підручниками, навчальними посібниками та іншими матеріалами, якщо це не передбачено рішенням Приймальної комісії. У разі використання вступником під час вступного випробування сторонніх джерел інформації (у тому числі підказки) він відсторонюється від участі у випробуваннях, про що складається акт. На екзаменаційній роботі такого вступника член фахової атестаційної комісії вказує причину відсторонення та час. При перевірці така робота дешифрується і за неї виставляється оцінка менше мінімальної кількості балів, визначеної Приймальною комісією та Правилами прийому, для допуску до участі в конкурсі або зарахування на навчання поза конкурсом, незважаючи на обсяг і зміст написаного.

Вступники, які не з'явились на фахове вступне випробування з анатомії людини без поважних причин у зазначений за розкладом час, до участі у подальших іспитах і конкурсі не допускаються.

Зміст програми

АНАТОМІЯ ЛЮДИНИ

Загальна характеристика кісток

Скелет, як частина опорно-рухового апарату. Функції скелету. Загальні дані про скелет людини. Загальна будова скелету. Кістка як орган. Будова хряща. Будова та функції окістя. Щільна та губчаста кісткові речовина, їх будова. Загальні принципи організації кісток. Анатомічні утворення, що формують рельєф кістки. Класифікація кісток. Будова трубчастої кістки.

Скелет тулуба

Кістки скелету тулуба. Принцип сегментарності в будові осьового скелету. Функції та загальна характеристика хребтового стовпа, відділи хребта. Загальний план будови хребців. Особливості будови хребців шийного, грудного, поперекового відділів хребта. Будова крижової кістки і куприка. Будова і функції грудної клітки. Будова груднини. Ребра, групи ребер, особливості їх будови. Рентген-анатомія кісток тулуба.

Скелет кісток черепа

Значення черепа. Відділи черепа. Класифікація кісток черепа. Будова кісток, що утворюють мозковий череп: лобової, потиличної, тім'яної, клиноподібної, скроневої, решітчастої. Будова кісток, що утворюють лицевий череп: нижньої щелепи, верхньої щелепи, виличної, носової, піднебінної, слъзової, під'язикової кісток, лемешу, нижньої носової раковини.

Топографія черепа. Дах (склепіння), зовнішня та внутрішня основи мозкового черепа. Отвори на зовнішній основі черепа та їх призначення. Передня, середня і задня черепні ямки внутрішньої основи черепа. Отвори на внутрішній основі черепа та їх призначення. Кісткова носова порожнина і кісткова перегородка носа. Повітряносні пазухи. Кістковий остов ротової порожнини і кісткове піднебіння. Очна ямка: стінки та отвори. Скронева, підскронева, крило-піднебінна ямки бічної норми черепа: стінки і сполучення з порожнинами і ямками черепа.

Череп новонародженої дитини і вікові особливості будови черепа. Ознаки статевого диморфізму в черепі.

Скелет верхньої кінцівки

Відділи скелету верхньої кінцівки. Кістки пояса верхньої кінцівки, будова ключиці та лопатки. Кістки вільної верхньої кінцівки. Будова плечової кістки, променевої та ліктьової кісток. Кістки кисті: зап'ястка, п'ястка та фаланги пальців, їх кількість і будова. Розвиток кісток верхньої кінцівки в онтогенезі. Терміни скостеніння кісток верхньої кінцівки.

Скелет нижньої кінцівки

Відділи скелету нижньої кінцівки. Кістки пояса нижніх кінцівок. Будова клубової, лобкової і сідничної кісток. Відділи і розміри таза та межа між ними. Статеві відмінності таза. Кістки вільної нижньої кінцівки. Будова стегнової, велико- і малогомілкової кісток. Відділи стопи та кількість кісток в них. Будова плесно, заплесно і флангів пальців. Стопа в цілому. Склепіння стопи. Розвиток кісток нижньої кінцівки в онтогенезі. Терміни скостеніння кісток нижньої кінцівки. Варіанти та аномалії розвитку кісток нижньої кінцівки. Гомологія кісток верхньої та нижньої кінцівок.

Система з'єднань кісток скелету людини (Артрологія)

Типи і види з'єднання кісток

Розвиток з'єднань між кістками в філо-і онтогенезі. Класифікація з'єднань між кістками: типи і види з'єднання кісток. Види синартрозів: волокнисті з'єднання (синдесмози); хрящові з'єднання (синхондрози). Будова симфізу. Будова суглоба. Класифікація суглобів за будовою, формою суглобових поверхонь, за функцією. Прості, складні, комплексні та комбіновані суглоби: їх характеристика. Види рухів та їх аналіз (осі рухів, площини рухів). Одноосьові, двоосьові та багатоосьові суглоби, їх види, характеристика рухів в кожному виді суглоба. Допоміжні елементи суглобів.

З'єднання між кістками тулуба і кістками черепа

Класифікація з'єднань хребтового стовпа. Синдесмози хребта: будова і характеристика. Синхондрози і симфізи хребта: їх характеристика і будова. Суглоби хребта: серединний атланта-осьовий суглоб, бічний атланта-осьовий суглоб, дуговідросткові суглоби, попереково-крижовий суглоб. З'єднання грудної клітки: синдесмози, синхондрози і суглоби (реброво-хребцеві суглоби, реброво-поперечні суглоби, груднинно-реброві суглоби): їх характеристика і будова. З'єднання кісток черепа: класифікація. Синдесмози черепа: шви, їх характеристика. Синхондрози черепа: види, характеристика, вікові особливості. Суглоби черепа: скронево-нижньощелепний суглоб і атланта-потиличний суглоб: їх будова.

З'єднання між кістками верхньої та нижньої кінцівок

З'єднання кісток плечового пояса: синдесмози пояса верхньої кінцівки і суглоби пояса верхньої кінцівки (надплечо-ключичний суглоб і груднинно-ключичний суглоб), їх будова. З'єднання кісток вільної верхньої кінцівки: плечовий суглоб, ліктьовий суглоб, з'єднання кісток передпліччя, променево-зап'ястковий суглоб, суглоби кисті.

З'єднання кісток тазового пояса: синдесмози, лобковий симфіз, крижово-клубовий суглоб. З'єднання вільної нижньої кінцівки: кульшовий суглоб, колінний суглоб, з'єднання кісток гомілки, надп'яtkово-гомілковий суглоб, суглоби стопи.

М'язова система (Міологія)

Загальна характеристика і розвиток скелетних м'язів

Морфо-функціональна класифікація м'язової тканини. Загальні дані про скелетні м'язи. Функції скелетних м'язів. Групи скелетних м'язів. М'яз як орган. Будова скелетних м'язів. Анатомічний і фізіологічний поперечники м'язів: основні дані про силу і роботу м'язів; поняття про важелі. Сухожилки м'язів, їх будова. Види сухожилків м'язів за будовою і формою. Проксимальний і дистальний кінці м'язів: їх функціональна характеристика. Допоміжний апарат м'язів: фасції, синовіальні піхви, синовіальні сумки, сесамоподібні кістки, сухожилкова дуга, м'язовий блок. Класифікація м'язів за розвитком, топографією, формою, будовою, розмірами, напрямком м'язових волокон, функцією, походженням та ін.

М'язи та фасції тулуба

Класифікація м'язів тулуба за топографією, розвитком і формою. Сегментарна будова м'язів тулуба.

М'язи спини: поверхневі та глибокі. Групи поверхневих м'язів спини, топографія і функції. Групи глибоких м'язів спини, топографія і функції. Топографія фасцій і клітковинних просторів спини.

Групи м'язів грудей. Топографія і функції поверхневих м'язів грудної клітки. Глибокі м'язи грудей, їх характеристика. Частини, отвори й трикутники діафрагми, її рухи та значення для функції дихання. Топографія фасцій і клітковинних просторів грудної клітки.

М'язи передньої, бічної і задньої стінок живота, їх характеристика. Топографія фасцій і клітковинних просторів живота. Біла лінія. Пупкове кільце. Піхва прямого м'язу живота. Пахвинний канал.

Промежина: топографічні межі, форма, ділянки. Поверхневі та глибокі м'язи промежини: м'язи сечостатевої та відхідникової ділянок. Топографія фасцій і клітковинних просторів промежини.

М'язи та фасції голови і шиї

М'язи голови: класифікація. Загальна характеристика м'язів лица та жувальних м'язів, їх значення. Групи м'язів лица, їх топографія та функції. Жувальні м'язи, їх топографія і функції. Топографія фасцій і клітковинних просторів голови.

М'язи шиї: класифікація. Поверхневі передні та бічні м'язи шиї, їх кріплення і функції. Надпід'язикові поверхневі м'язи шиї, їх кріплення і функції. Підпід'язикові поверхневі м'язи шиї, їх кріплення і функції. Глибокі бічні та присередні м'язи шиї, їх кріплення і функції. Фасції шиї: анатомічна класифікація і анатоми-топографічна класифікація.

М'язи та фасції верхньої кінцівки

Класифікація м'язів верхньої кінцівки. М'язи плечового пояса, їх кріплення і функції. Передні та задні м'язи плеча, місця початку і

прикріплення, функції. Поверхневі та глибокі передні м'язи передпліччя, їх кріплення і функції. Поверхневі та глибокі м'язи передпліччя задньої групи, їх кріплення і функції. М'язи кисті: класифікація, їх характеристика. М'язи підвищення великого пальця кисті, їх кріплення і функції. М'язи підвищення мізинця, їх кріплення і функції. М'язи долонної западини, їх кріплення і функції. Топографія фасцій і клітковинних просторів верхньої кінцівки.

М'язи та фасції нижньої кінцівки

М'язи пояса нижньої кінцівки: класифікація, їх характеристика. Внутрішні м'язи тазового пояса, їх кріплення і функції. Зовнішні м'язи тазового пояса, їх кріплення і функції. М'язи стегна передньої та задньої груп, місця кріплення, функції. М'язи стегна присередньої групи, місця їх початку і прикріплення, функції. М'язи гомілки передньої та бічної груп, місця кріплення, функції. Поверхневі та глибокі м'язи гомілки задньої групи, місця їх початку і прикріплення, функції. Тильні та підошовні м'язи стопи, їх кріплення і функції. Топографія фасцій і клітковинних просторів нижньої кінцівки.

Анатомія внутрішніх органів (Спланхнологія)

Вступ до спланхнології

Загальний огляд внутрішніх органів, поділ їх на системи, топографія. Класифікація внутрішніх органів: трубчасті та паренхіматозні. Загальний план будови стінки трубчастих органів: слизова оболонка, м'язова оболонка, зовнішня оболонка. Органоспецифічні риси будови слизової оболонки в залежності від функції органа. Серозна оболонка: варіанти відношення органів до очеревини. Загальні закономірності будови паренхіматозних органів. Залози: їх класифікація, загальні принципи будови, функції.

Система органів травлення

Загальна характеристика травної системи: органи, функції, будова стінки травної трубки. Будова ротової порожнини та її похідних. Частини ротової порожнини. Стінки присінка рота і власне ротової порожнини, їх сполучення. Піднебіння: тверде піднебіння, м'яке піднебіння, їх будова. Язик: частини і його м'язи. Особливості будови слизової оболонки язика. Сосочки язика. Зуби. Частини зуба. Поверхні коронки. Загальна будова зубів. Періодонт, пародонт. Ясна. Постійні зуби: їх формула, характеристика кожного виду зубів. Молочні зуби: формула, особливості будови. Ротові залози. Малі слинні залози: класифікація, топографія, будова. Великі слинні залози: класифікація, топографія, характеристика, будова.

Будова зіву і глотки. Зів, його межі. Лімфатичне (лімфоїдне) кільце глотки: мигдалики, їх кількість, топографія та будова. Глотка, її топографія, частини, сполучення. Будова стінки глотки: слизова оболонка, глотково-основна фасція, м'язи глотки, зовнішня оболонка.

Стравохід: топографія, частини, будова стінки. Звуження стравоходу. Шлунок: топографія, частини шлунка. Будова стінки шлунка: особливості

будови слизової оболонки (рельєф, залози), м'язової оболонки і серозної оболонки. Відношення шлунка до очеревини. Зв'язки шлунка.

Тонка кишка, її відділи та функції. Дванадцятипала кишка: частини, топографія. Топографія брижової частини тонкої кишки: порожньої і клубової. Будова стінки тонкої кишки. Слизова оболонка: кишкові ворсинки, залози, складки, лімфоїдні вузлики. Особливості будови слизової оболонки тонкої кишки в різних відділах. Будова м'язової оболонки. Відношення кожного відділу тонкої кишки до очеревини.

Товста кишка, її відділи та функції. Будова стінки товстої кишки: слизова оболонка (залози, складки, лімфатичні вузлики), м'язова оболонка, серозна оболонка. Відношення до очеревини кожного відділу товстої кишки. Сліпа кишка і червоподібний відросток: топографія, особливості будови. Ободова кишка: частини, згини, їх топографія, особливості будови слизової оболонки і м'язової оболонки. Відношення до очеревини. Пряма кишка: частини, згини, топографія. Особливості будови слизової оболонки і м'язової оболонки. Відношення до очеревини. Відхідниковий канал: топографія, особливості будови слизової і м'язової оболонок. М'язи-замикачі відхідника.

Великі травні залози. Печінка: топографія, зовнішня будова (краї, поверхні та рельєф). Зв'язки печінки. Відношення до очеревини. Внутрішня будова печінки: частки, сегменти, часточки. Судини печінки. Функції печінки. Шляхи виділення жовчі. Жовчний міхур: топографія, частини, будова стінки, функції. Спільна жовчна протока: утворення, топографія. Підшлункова залоза: частини, топографія, будова, функції. Протоки підшлункової залози. Підшлункові острівці.

Очеревина. Черевна порожнина, її вміст. Очеревинна порожнина, її вміст. Пристінкова очеревина, нутрощева очеревина: їх характеристика. Похідні очеревини: брижі, чепці, зв'язки, їх будова та функції. Похідні очеревинної порожнини: сумки (печінкова, передшлункова, чепцева – їх стінки, сполучення), пазухи, канали, закрутки, ямки, заглибини.

Система органів дихання

Дихальна система: органи, функції. Відділи дихального апарату. Верхні та нижні дихальні шляхи. Зовнішній ніс: частини, будова. Носова порожнина: присінок, носові ходи, приносіві пазухи. Функціональні частини носової порожнини. Носова частина глотки.

Гортань: топографія, будова (хрящі, зв'язки, суглоби, м'язи гортані). Еластичний конус, чотирикутна перетинка. Порожнина гортані: частини, їх межі. Голосові та присінкові складки. Голосова щілина. Механізми голосоутворення.

Трахея: частини, топографія, будова стінки. Головні бронхи: топографія, будова стінки. Бронхіальне дерево.

Легені: топографія, зовнішня будова. Ворота і корінь легені та його компоненти. Частки, сегменти, часточки легені. Ацинус. Кровоносна система легень. Плевра. Пристінкова плевра та її топографічні частини. Нутрощева плевра. Плевральна порожнина: вміст, закрутки, їх функціональне значення.

Середостіння: визначення, межі. Органи середостіння.

Сечова система

Сечова система: органи, функції. Нирка: топографія правої і лівої нирки. Зовнішня будова нирки. Відношення нирки до очеревини. Оболонки нирки. Фіксуєчий апарат нирки. Топографія елементів ниркової ніжки. Внутрішня будова нирки. Сегменти нирки. Нефрон - структурно-функціональна одиниця нирки. Будова кровоносної системи нирки. Сечові шляхи. Малі ниркові чашечки, великі ниркові чашечки, ниркова миска, будова стінки, функції.

Сечовід: частини, топографія, будова стінки, функція. Відношення до очеревини. Звуження сечоводу.

Сечовий міхур: форма, зовнішня будова, частини. Особливості топографії у чоловіків і у жінок. Будова стінки сечового міхура: особливості будови слизової оболонки, м'язової оболонки. Відношення до очеревини (в залежності від функціонального стану).

Жіночий сечівник. Чоловічий сечівник.

Статеві системи

Чоловіча статева система: органи, функції. Внутрішні чоловічі статеві органи. Яєчко: топографія, будова. Над'яєчко. Процес опускання яєчка. Оболонки яєчка. Сім'явиносна протока: частини, їх топографія, будова стінки. Сім'яний канатик, його складові. Сім'яний пухірець: топографія, будова, функції. Сім'явипорскувальна протока. Передміхурова залоза: топографія, частини, будова, функції. Цибулинно-сечівникова залоза. Зовнішні чоловічі статеві органи. Калитка. Статевий член, його будова. Чоловічий сечівник: частини, їх топографія, будова стінки.

Жіноча статева система: органи, функції. Внутрішні жіночі статеві органи. Яєчник: топографія, зовнішня будова, внутрішня будова, зв'язки яєчника, відношення до очеревини, функції. Маткова труба: топографія, частини, будова стінки, відношення до очеревини, функції. Матка: топографія, форма, частини, будова стінки. Зв'язки матки, відношення до очеревини, функції. Піхва: склепіння, будова стінки. Зовнішні жіночі статеві органи. Жіноча соромітна ділянка: лобкове підвищення, великі соромітні губи, малі соромітні губи, присінок піхви, цибулина присінка, великі присінкові залози, малі присінкові залози. Клітор. Жіночий сечівник.

Імунна система (Імунологія)

Загальна анатомія органів імунної системи. Функції імунної системи. Центральні органи імунної системи (первинні лімфатичні або лімфоїдні органи). Червоний кістковий мозок. Жовтий кістковий мозок. Топографія, будова, функції. Загруднинна залоза (тимус): топографія, будова, функції.

Периферійні органи імунної системи (вторинні лімфатичні або лімфоїдні органи). Селезінка: топографія, будова, функції. Лімфатичне (лімфоїдне) кільце глотки: мигдалики, що його утворюють, їх топографія, будова, функції. Лімфатичні вузли: класифікація, будова, функції. Одинокі

лімфатичні (лімфоїдні) вузлики: топографія, будова, функції. Скупчені лімфатичні (лімфоїдні) вузлики: топографія, будова, функції. Скупчені лімфатичні (лімфоїдні) вузлики червоподібного відростка: топографія, будова, функції.

Ендокринна система (Ендокринологія)

Загальна анатомія ендокринних органів. Загальні принципи будови ендокринних органів. Структурне визначення поняття “ендокринна функція”. Структурні механізми реалізації дії гормонів.

Класифікація ендокринних органів. Будова ендокринних органів. Щитоподібна залоза: топографія, будова, функції. Прищитоподібна залоза: топографія, будова, функції. Надниркова залоза: будова, функції. Топографія правої та лівої надниркових залоз. Ендокринна частина підшлункової залози: будова, функції. Гіпофіз: топографія, частини, будова, функції. Шишкоподібна залоза: топографія, будова, функції.

Серцево-судинна система (Ангіологія)

Вступ до ангіології

Загальні принципи будови і функції серцево-судинної системи. Компоненти судинної частини серцево-судинної системи: артерії, вени, судини гемомікроциркуляторного русла. Велике коло і мале коло кровообігу.

Анатомія серця

Топографія серця. Форма, положення серця. Зовнішня будова серця. Камери серця: їх будова. Клапани серця. Будова стінки серця: ендокард, міокард, епікард. Провідна система серця. Артерії та вени серця. Осердя, його будова, осердна порожнина, вміст, пазухи.

Загальна анатомія артеріальних, венозних і лімфатичних судин

Анатомічна класифікація артерій (присерцеві, магістральні, екстраорганні, інтраорганні). Класифікація артерій за будовою стінки. Типи галуження артерій. Артеріальні міжсистемні і внутрішньосистемні анастомози. Судини гемомікроциркуляторного русла, будова їх стінки і функції. Поняття про шляхи колатерального (обхідного) плину крові.

Анатомічна класифікація вен (присерцеві, магістральні, екстраорганні, інтраорганні). Класифікація вен за будовою стінки. Поверхневі вени, глибокі вени. Венозні сітки, венозні сплетення. Венозні внутрішньо-системні анастомози. Венозні міжсистемні анастомози: кава-кавальні, порто-кавальні і порто-кава-кавальні анастомози.

Класифікація лімфатичних судин. Лімфатичні капіляри: будова стінки і функції. Лімфатичні посткапіляри: будова стінки і функції. Лімфатичні судини: будова стінки і функції. Лімфатичні стовбури. Лімфатичні протоки.

Артерії голови та шиї

Аорта, частини аорти. Дуга аорти і її гілки. Загальна сонна артерія: топографія, гілки. Особливості правої та лівої загальної сонної артерії. Зовнішня сонна артерія: топографія, класифікація гілок. Гілки зовнішньої сонної артерії: топографія, ділянки кровопостачання. Внутрішня сонна артерія: частини, їх топографія. Гілки внутрішньої сонної артерії: топографія, ділянки кровопостачання. Підключична артерія: частини, їх топографія. Особливості правої і лівої підключичної артерії. Гілки підключичної артерії: топографія, ділянки кровопостачання. Кровопостачання головного і спинного мозку. Артеріальне коло мозку.

Артерії грудної порожнини, черевної порожнини та порожнини малого таза

Аорта, її частини. Грудна аорта: топографія, класифікація гілок. Гілки грудної аорти і ділянки їх кровопостачання. Внутрішня грудна артерія (гілка підключичної артерії): топографія, гілки, ділянки кровопостачання. Внутрішньосистемні та міжсистемні артеріальні анастомози.

Черевна аорта: топографія, класифікація гілок. Пристінкові гілки черевної аорти: топографія, ділянки кровопостачання. Нутрощеві гілки черевної аорти: парні і непарні. Парні нутрощеві гілки черевної аорти: топографія і ділянки кровопостачання. Непарні нутрощеві гілки черевної аорти: топографія і ділянки кровопостачання. Внутрішньосистемні артеріальні анастомози між гілками черевної аорти.

Спільна клубова артерія: утворення, топографія, гілки. Внутрішня клубова артерія: топографія, класифікація гілок. Пристінкові та нутрощеві гілки внутрішньої клубової артерії: топографія, ділянки кровопостачання, внутрішньосистемні та міжсистемні артеріальні анастомози.

Артеріальні судини верхньої та нижньої кінцівок

Артерії верхньої кінцівки. Пахвова артерія: топографія, частини, гілки, ділянки кровопостачання. Плечова артерія: топографія, гілки, ділянки кровопостачання. Променева артерія: топографія, гілки, ділянки кровопостачання. Ліктьова артерія: топографія, гілки, ділянки кровопостачання. Ліктьова суглобова сітка: джерела утворення. Тильна зап'ясткова сітка: топографія, джерела утворення, гілки, ділянки кровопостачання. Долонна зап'ясткова сітка: топографія, джерела утворення, ділянки кровопостачання. Поверхнева долонна дуга: топографія, джерела утворення, ділянки кровопостачання. Глибока долонна дуга: топографія, джерела утворення, ділянки кровопостачання. Артеріальні анастомози верхньої кінцівки. Проекції артерій верхньої кінцівки на шкіру.

Артерії нижньої кінцівки. Зовнішня клубова артерія: топографія, гілки, ділянки кровопостачання. Стегнова артерія: топографія, гілки, ділянки кровопостачання. Підколінна артерія: топографія, гілки, ділянки кровопостачання. Передня гомілкорова артерія: топографія, гілки, ділянки кровопостачання. Задня великогомілкорова артерія: топографія, гілки, ділянки

кровопостачання. Суглобова колінна сітка: джерела утворення. Бічна кісточкова сітка: топографія, джерела утворення, ділянки кровопостачання. Присередня кісточкова сітка: топографія, джерела утворення, ділянки кровопостачання. Артерії стопи: тильна артерія стопи, бічна підошвова артерія, присередня підошвова артерія – їх топографія, гілки, ділянки кровопостачання. Артеріальні анастомози нижньої кінцівки. Проекція артерій нижньої кінцівки на шкіру.

Венозні судини голови та шиї

Плечо-головна вена: утворення (корені), топографія, притоки. Верхня порожниста вена: утворення (корені), топографія, притоки. Внутрішня яремна вена: утворення, топографія. Внутрішньочерепні притоки, позачерепні притоки внутрішньої яремної вени. Крилоподібне сплетення: топографія, утворення. Анастомози між внутрішньочерепними та позачерепними притоками внутрішньої яремної вени. Зовнішня яремна вена: утворення, топографія, притоки. Передня яремна вена: утворення, топографія, притоки. Яремна венозна дуга: топографія, утворення.

Вени тулуба

Нижня порожниста вена: корені, топографія, класифікація приток. Пристінкові та нутрощеві притоки нижньої порожнистої вени, ділянки збору венозної крові. Непарна вена: утворення, топографія, класифікація притоків, ділянки збору венозної крові. Півнепарна вена: утворення, топографія, класифікація притоків, ділянки збору венозної крові. Вени хребтового стовпа. Ворітна печінкова вена: корені, топографія, притоки. Верхня брижова вена: топографія, притоки, ділянки збору венозної крові. Нижня брижова вена: топографія, притоки, ділянки збору венозної крові. Селезінкова вена: топографія, притоки, ділянки збору венозної крові. Розгалуження ворітної печінкової вени в печінці. Спільна клубова вена: корені, топографія. Внутрішня клубова вена: топографія, притоки. Венозні сплетення органів малого тазу.

Венозні судини верхньої та нижньої кінцівок

Вени верхньої кінцівки: класифікація. Поверхневі та глибокі вени верхньої кінцівки: їх характеристика, закономірності топографії і будови. Пахвова вена: топографія, притоки.

Вени нижньої кінцівки: класифікація. Поверхневі та глибокі вени нижньої кінцівки: їх характеристика, закономірності топографії і будови.

Анатомія лімфатичних капілярів, лімфатичних судин, лімфатичних стовбурів, лімфатичних протоків і лімфатичних вузлів

Лімфатичні капіляри і посткапіляри. Поверхневі і глибокі лімфатичні судини. Лімфатичні судини (інтраорганні і екстраорганні). Грудна протока: корені, топографія, притоки, місце впадіння у венозну систему. Права лімфатична протока: корені, топографія, місце впадіння у венозну систему. Лімфатичні стовбури: яремний, підключичний, бронхо-середостінний,

поперековий, кишкові - їх утворення, топографія, ділянки збору лімфи, впадіння до лімфатичних проток.

Лімфатичні вузли голови: класифікація, топографія, ділянки збору лімфи, шляхи відтоку лімфи. Лімфатичні вузли шії: класифікація, топографія, ділянки збору лімфи, шляхи відтоку лімфи. Лімфатичні вузли грудної клітки: класифікація. Лімфатичні вузли черевної порожнини: класифікація. Лімфатичні судини і регіонарні лімфатичні вузли шлунка, тонкої кишки, товстої кишки, печінки, нирок, матки, яєчників. Лімфатичні вузли порожнини тазу: класифікація. Поверхневі і глибокі лімфатичні судини верхньої кінцівки. Лімфатичні вузли верхньої кінцівки: класифікація. Поверхневі та глибокі лімфатичні судини нижньої кінцівки. Лімфатичні вузли нижньої кінцівки: класифікація.

Перелік питань, що виносяться на фахове вступне випробування з анатомії людини

Вступ до анатомії людини

1. Предмет та зміст анатомії. Сучасні напрями розвитку анатомії. Методи дослідження в анатомії.
2. Стислі відомості з історії анатомії (Гіппократ, Гален, Леонардо да Вінчі, Гарвей, Везалій).
3. Розвиток анатомії в Україні.
4. Початкові стадії ембріогенезу людини. Вчення про зародкові листки. Похідні кожного зародкового листка.

Анатомія кісток скелету (Остеологія). З'єднання кісток скелета (Артрологія)

1. Скелет – визначення, функції,
2. Кістка, як орган. Класифікація кісток. Основні етапи розвитку кісток. Частини і будова трубчастих кісток.
3. Класифікація з'єднань кісток: неперервні та перервні з'єднання.
4. Суглоб: визначення, допоміжний апарат суглоба. Анатомічна класифікація.
5. Череп: відділи, кістки, що їх утворюють.
6. Лицевий череп: кістки, що їх утворюють. Будова особливості розвитку.
7. Розвиток і будова нижньої щелепи.
8. Мозковий череп: кістки, що його утворюють.
9. Мозковий череп: частини. Будова склепіння черепа, внутрішньої і зовнішньої поверхонь основи черепа, особливості їх розвитку.
10. Хребтовий стовп: будова хребців, типи з'єднань між хребцями.
11. Грудна клітка: будова кісток, що їх утворюють.
12. Скелет верхньої кінцівки: відділи, будова кісток, що їх утворюють.
13. Скелет нижньої кінцівки: відділи, будова кісток, що їх утворюють.
14. Суглоби пояса верхньої кінцівки. Плечовий суглоб.
15. Таз в цілому: утворення.

Міологія

1. Загальна анатомія м'язів. Класифікація. М'яз, як орган. Допоміжні апарати м'язів.
2. М'язи спини та грудної клітки.
3. М'язи живота. Біла лінія живота.
4. М'язи голови та шиї.
5. М'язи верхньої кінцівки.
6. М'язи нижньої кінцівки.

Спланхнологія

Анатомія травної системи

1. Система внутрішніх органів: визначення. Класифікація внутрішніх органів.

2. Загальний план будови трубчастих кісток.
3. Ротова порожнина: частини.
4. Власне ротова порожнина: стінки, сполучення.
5. Піднебіння: частини, будова. Вади розвитку піднебіння.
6. М'язи м'якого піднебіння.
7. Язик: зовнішня будова, функції.
8. Сосочки слизової оболонки язика.
9. Ротові залози: класифікація, будова.
10. Піднебінний мигдалик: будова, функції.
11. Глотка: частини, будова стінки.
12. Лімфатичне кільце глотки: утворення, топографія мигдаликів та їх функції.
13. Зуби: види, частини, поверхні коронки, загальна будова.
14. Постійні зуби: формула, будова, терміни прорізування.
15. Молочні зуби: формула, особливості будови, терміни прорізування.
16. Стравохід: частини, будова.
17. Шлунок: будова.
18. Тонка кишка: відділи, будова.
19. Товста кишка: відділи, будова.
20. Печінка, жовчний міхур: будова. Шляхи виділення жовчі.
21. Підшлункова залоза: розвиток, топографія, будова.

Анатомія дихальної системи

1. Які органи належать до дихальної системи.
2. Носова порожнина, функціональні частини.
3. Носова порожнина: присінок, носові ходи, приносні пазухи, їх сполучення.
4. Гортань: топографія, хрящі, зв'язки, м'язи, частини.
5. Трахея, головні бронхи: топографія, будова.
6. Легені: топографія, зовнішня будова, функції. Корінь легень.
7. Легені: бронхіальне дерево, альвеолярне дерево, ацинус.
8. Плевра: загальна характеристика, листки.
9. Середостіння: визначення, відділи, органи, що їх утворюють.

Анатомія сечової системи

1. Які органи належать до сечової системи. Функція.
2. Нирки, розміщення, будова, функції. Нефрон – структурно-функціональна одиниця нирок. Шляхи виведення сечі.
3. Сечоводи, сечовий міхур, будова стінки.
4. Сечівник жіночий та чоловічий, будова стінки, відмінності.

Анатомія статевих систем

1. Органи жіночої статевої системи: топографічна класифікація.
2. Яєчник: топографія, зв'язки, будова, функції.
3. Матка, маткові труби: частини, будова стінки, положення матки.
4. Зовнішні жіночі статеві органи: топографія, будова.
5. Молочні залози: топографія, будова

6. Органи чоловічої статеві системи: класифікація.
7. Передміхурова залоза, сім'яні пухирці, цибулиноносцевникові залози: топографія, будова.

Анатомія органів імунної та ендокринної системи

1. Первинні лімфатичні органи (центральні органи імунної системи): кістковий мозок, загруднина залоза (тимус). Топографія, будова, функції.
2. Вторинні лімфатичні органи (периферійні органи імунної системи): будова, функції.
3. Загальні закономірності будови ендокринних залоз.
4. Щитоподібна та прищитоподібна залоза: будова, функції.
5. Надниркова залоза: топографія правої, лівої надниркової залози (голотопія, скелетотопія, синтопія), будова, функції.
6. Гіпофіз, шишкоподібна залоза: будова, топографія, функція.

Анатомія спинного мозку

1. Нервова система: функції, класифікація.
2. Нейрон: визначення, частини нейрона, класифікація нейронів, їх будова, функція. Будова простої і складної рефлекторної дуги.
3. Сіра і біла речовина центральної нервової системи: будова, функції.
4. Спинний мозок: частини, сегменти, топографія.
5. Спинномозковий нерв утворення, топографія, гілки: відповідність сегментам спинного мозку.

Анатомія головного мозку

1. Розвиток головного мозку: стадії мозкових пухирів.
2. Головний мозок: частини. Стовбур головного мозку.
3. Мозочок: топографія, будова.
4. Проміжний мозок: частини, їх будова, характеристика функціональна.
5. Півкулі великого мозку: частини.
6. Борозни і звивини півкуль головного мозку. Ядра аналізаторів.

Органи чуття

1. Орган нюху: будова, функція.
2. Орган смаку: будова, функція.
3. Орган зору: частини. Будова очного яблука. Утворення і шляхи циркуляції водянистої вологи. Додаткові структури ока.
4. Сітківка очного яблука: будова, функції.
5. Вуха: його частини. Топографія, будова.

Черепні нерви

1. Класифікація черепних нервів за складом волокон, за походженням. Анатомічні відміни черепних і спинномозкових нервів.
2. Черепні нерви, похідні переднього мозку (I, II пара) загальна характеристика, топографія.
3. Вегетативна нервова система: центральний і периферичний відділ.

Анатомія серця

1. Серцево-судинна система: компоненти, функції.
2. Серце: зовнішня будова, камери серця, топографія, варіанти положення.
3. Серце: проекція серця на передню стінку грудної клітки. Ділянки аускультативні клапанів серця.
4. Велике та мале кола кровообігу.
5. Кровообіг плоду.

Судини голови та шиї

1. Аорта: частини, топографія.
2. Гілки дуги аорти: топографія.
3. Артеріальне коло мозку: топографія, утворення, функціональне значення.
4. Верхня порожниста вена: топографія, утворення, корені, притоки.
5. Грудна притока: топографія, корені, притоки, місце впадіння у венозну систему.

Судини та нерви тулуба

1. Загальна анатомія артерій: анатомічна класифікація, класифікація за будовою стінки артерій, функції різних груп артерій. Закономірності розподілу артерій в організмі людини.
2. Гемомікроциркуляторне русло: ланки її функціональна характеристика.
3. Низхідна частина аорти: топографія, гілки, ділянки кровопостачання.
4. Загальна анатомія вен: анатомічна класифікація. Класифікація за будовою стінки. Функції різних груп вен.
5. Закономірності розподілу вен в організмі. Корені і притоки вен: визначення.
6. Нижня порожниста вена: утворення (корені), топографія, класифікація приток.
7. Ворітна печінкова вена: утворення (корені), притоки, ділянки збору венозної крові.
8. Лімфатична система. Характеристика, функції.

Судини і нерви верхніх та нижніх кінцівок

1. Артерії та вени верхніх кінцівок. Ділянки кровопостачання.
2. Артерії та вени верхніх кінцівок. Ділянки кровопостачання.
3. Загальний план будови соматичних нервових сплетень.

Список рекомендованої літератури

1. Анатомический атлас человеческого тела / Под ред. Ф. Кишш, Я. Сентаготаи. – Т. 1: Костная система. Суставная система. Мышечная система. – Будапешт: Изд-во АН Венгрии «Медицина», 1973. – 314 с.
2. Анатомия человека / Под ред. М.Р. Сапина. В двух томах. Том 2. – М. : Медицина, 1986. – 480 с.
3. Анатомія людини (у двох частинах). Підручник для студентів вищих навчальних закладів / За ред. К.А. Дюбенка. – Ч.1. – К. : ВАТ «Поліграфкнига», 2008. – 528 с.
4. Анатомія людини : підручник / І.Я Коцан, В.О. Гринчук, В.Х. Велемєць [та ін.]. – Луцьк : Волин. НУ імені Лесі Українки, 2010. – 890 с.
5. Аносов І.П. Анатомія людини у схемах / І.П. Аносов, В.Х. Хоматов. – Київ : Вища школа, 2002. – 191 с.
6. Гайворонский И.В. Нормальная анатомия человека. / И.В. Гайворонский : Учебник. – В 2т. – Спб. : СпецЛит., 2013.
7. Головацький А.С., Черкасов В.Г., Сапін М.Р., Федонюк Я.І. Анатомія людини. У трьох томах. Том перший. – Вінниця: Нова Книга, 2006. – 368 с.
8. Головацький А.С., Черкасов В.Г., Сапін М.Р., Парахін А.І. Анатомія людини. У трьох томах. Том другий. – Вінниця: Нова Книга, 2007. – 456 с.
9. Коляденко Г.І. Анатомія людини: Підручник. – 4-те вид.-К. : Либідь, 2007. – 384 с.
10. Крылова Н.В., Искренко И.А. Анатомия скелета. Анатомия человека в схемах и рисунках. Атлас-пособие. – М. : Издательство Российского Университета дружбы народов, 2005. – 84 с.
11. Міжнародна анатомічна номенклатура = Nomina anatomica : посібник / уклад.: проф. К. А. Дюбенко. – Київ : Перун, 1997. – 300 с.
12. Музика Ф.В. Анатомія людини : навч. посіб. / Музика Ф.В., Гриньків М.Я., Куцериб Т.М. – Львів : ЛДУФК, 2014. – 359 с.
13. Очкуренко О.М. Анатомія людини : навч. посіб. / О.М. Очкуренко, О.В. Федотов. – Київ : Вища школа, 1992. – 333 с.
14. Привес М.Г. Анатомия человека / М.Г. Привес, Н.К. Лысенков, В.И. Бушкович. – М. : Медицина, 1985. – 672 с.
15. Самусев Р.П. Атлас анатомії людини : навч. посіб. для студ. вищ. мед. навч. закл. / Р.П. Самусев, В.Я. Липченко. – Тернопіль : Навчальна книга - Богдан, 2011. – 751 с.
16. Сапін М.Р. Кишеньковий атлас анатомії людини / М.Р. Сапін, Д.Б. Нікітюк. – М.: АПП «Джангар», 2006. – 736 с.
17. Сапин М.Р. Анатомия человека / Сапин М.Р., Никитюк Д.Б. – В 3 томах. – М.,Элиста: АПП "Джангар", 1998. – Т. 1. – 528 с.
18. Свиридов О.І. Анатомія людини: Підручник / За ред. І.І. Бобрика. – К. : Вища шк., 2001. – 399 с.

19. Синельников Р.Д., Синельников Я.Р. Атлас анатомии человека: Учеб. Пособие. – 2-е изд, стереотипное. – В 4 томах. Т.1. – М. : Медицина, 1996. – 344 с.
20. Синельников Р.Д. Атлас анатомии человека. В 3 т. – М. : Медицина, 1979.
21. Черкасов В.Г. Анатомія людини : навч. посіб. / В.Г. Черкасов, С.Ю. Кравчук. – Вінниця : Нова Книга, 2011. – 639 с.
22. Фениш Хайнц Карманный атлас анатомии человека. Минск : Вышэйшая школа, 2000. – 464 с.

INTERNET – ресурси (Основні Web – сторінки в INTERNET)


1. <http://belkontakt.ru/bioligiya/70-anatoviya-cheloveka-pod-red-privesa-mg.gtml>
Привес М.Г. Анатомия человека / Привес М.Г., Лысенков Н.К., Бушкович В.И. - СПб.: Гиппократ, 2002. - 704 с.
2. <http://meduniver.com/Medical/Anatom/> Анатомія людини в малюнках
3. http://www.med-edu.ru/basic-science/anatom/acland_anatomy Атлас з анатомії людини Acland's
4. http://www.ulsu.ru/com/faculties/fmed/humananatomy/anatomicum/education_resources/ Учбові анатомічні ресурси
5. <http://www.ulsu.ru/com/faculties/fmed/humananatomy/anatomicum/anatsociety/> Професійні спілки анатомів
6. <http://www.ulsu.ru/com/faculties/fmed/humananatomy/anatomicum/anatsociety/> Наукові журнали з анатомії та антропології іноземними та російською мовами

**Критерії оцінювання фахового вступного випробування (співбесіди) з
«Анатомії людини»**

Кількість балів	Характеристики критеріїв оцінювання знань
200,0 – 180,0	Абітурієнт має глибокі міцні і системні знання з усього теоретичного курсу анатомії людини. Має чіткі адекватні наукові уявлення про сучасний стан розвитку анатомії людини. Вільно володіє понятійним апаратом, знає основні проблеми анатомії людини, її мету та завдання. Вміє самостійно доводити, пояснювати зв'язок між будовою і функціями.
179,0 - 160,0	Абітурієнт має міцні ґрунтовні знання з усього теоретичного курсу анатомії людини, але може допустити незначні неточності в формулюванні понять чи при інтерпретації їх. Недостатньо володіє вміннями доводити, пояснювати окремі поняття. Вміє самостійно оцінювати різноманітні відхилення від норми.
159,0 - 140,0	Абітурієнт знає програмний матеріал повністю, але не вміє самостійно мислити, не може вийти за межі певної теми. Рівень самостійності мислення недостатній. Не досить володіє розумовими операціями (аналізом, синтезом, узагальненням, порівнянням, абстрагуванням). Вміє робити висновки, виправляти допущенні помилки.
139,0 - 120,0	Абітурієнт знає основні положення програмного матеріалу, має уявлення про основні закономірності анатомії людини, але його знання мають загальний характер. Не вміє встановлювати основні закономірності. Пояснення основних процесів відбувається на емпіричному рівні. Не вміє встановлювати логічну послідовність в будові, структурі, функціях, допускає помилки у визначенні основних понять.
119,0 - 100,0	Абітурієнт знає основні положення з дисципліни, має уявлення про анатомію людини, але його знання мають загальний характер. Він замість чіткого термінологічного визначення пояснює теоретичний матеріал на побутовому рівні, що свідчить про низький рівень сформованості компетентності.

Затверджено на засіданні кафедри (протокол № 7 від 07.03.2022 року)

Укладач програми:

 Євген ЛИСЕНКО
голова фахової атестаційної комісії,
кандидат медичних наук,
доцент кафедри медицини